

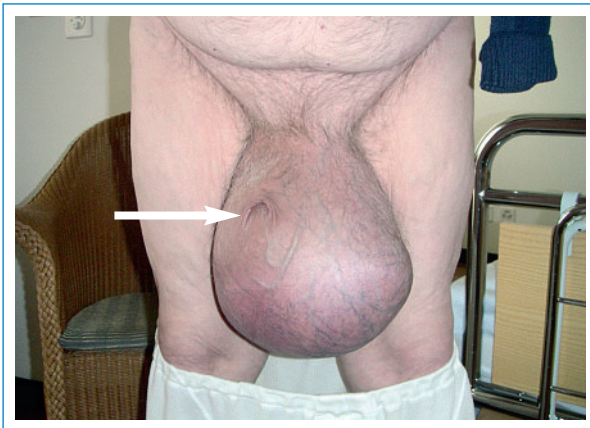# Riesiges Skrotum mit «verschwundenem» Penis

Fernando Holzinger, Iris Bachmann

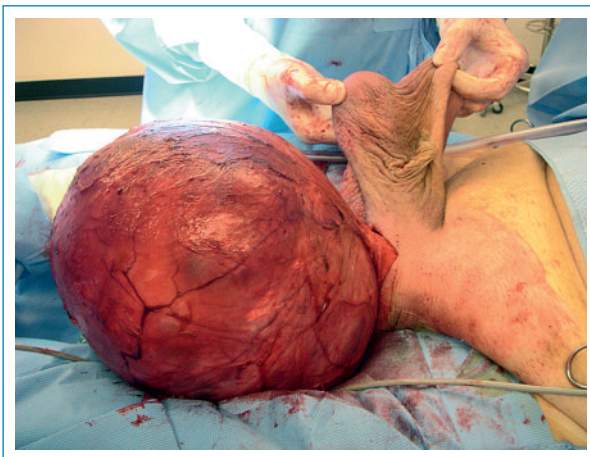
Praxis für Chirurgie, Hirslanden-Klinik St. Anna, Luzern

Ein 84-Jähriger weigerte sich rund 30 Jahre lang, eine kontinuierlich grösser werdende Hydrozele operativ sanieren zu lassen. Erst als er zusehends durch Grösse und Gewicht der Hydrozele in seinem Alltag eingeschränkt wurde und Mühe beim Urinieren bekundete, willigte er in eine operative Behandlung ein.

Abbildung 1 zeigt das Ausmass der Hydrozele. Eine abdominoskrotale Komponente und ein Hodentumor konnten mittels CT ausgeschlossen werden. Es zeigte sich eine nur linksseitige Hydrozele vaginalis testis. Es wurde eine Hydrozelektomie nach van Bergmann mit gleichzeitiger Orchiektomie bei inkarzeriertem Hoden/ Nebenhoden vorgenommen. Die resezierte Hydrozele



**Abbildung 1**  
Präoperativer Zustand: riesiges Skrotum. Der Pfeil markiert die Öffnung des «verschwundenen» Penis.



**Abbildung 2**  
Linksseitige Giant Hydrozele testis vaginalis: Gewicht 4,7 kg, Durchmesser 25 cm. In den Händen leeres Skrotalfach links.

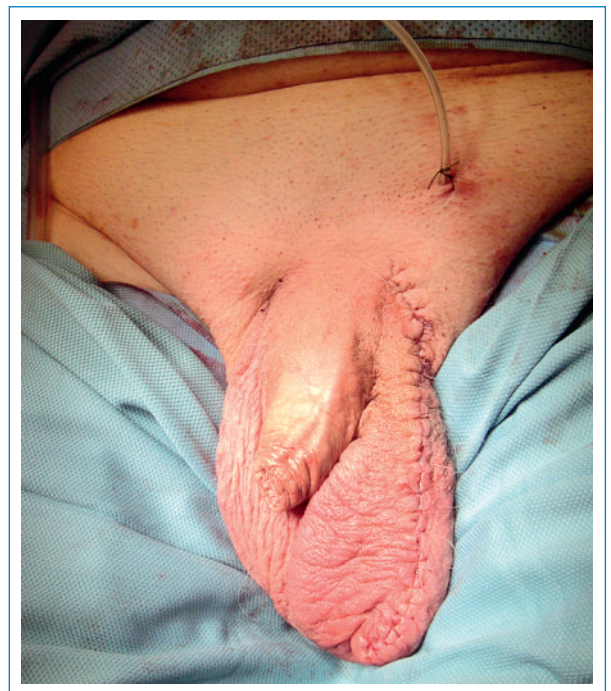zeigte einen Durchmesser von 25 cm und wog 4,7 kg (Abb. 2).

Abbildung 3 zeigt das operative Endresultat nach Resektion von überschüssiger Skrotalhaut. Der Patient erholte sich rasch vom Eingriff und zeigte sich über die wiedergewonnene Lebensqualität und das erneut problemlose Urinieren sehr erfreut.

Anders als in Entwicklungsländern sieht man bei uns solch über Jahre gewachsene Hydrozelen kaum. Als Giant Hydrozele wird in der spärlichen Literatur eine Hydrozele mit >1000 ml Inhalt oder einer Grösse, welche grösser als der Kopfumfang des Patienten ist, definiert. Die OP-Indikation ist nicht nur zur Verbesserung der Lebensqualität gegeben, sondern auch zur Verhinderung von Komplikationen wie druckbedingte Hautnekrosen, Infektionen, Einblutungen und Infertilität.

#### Korrespondenz:

Dr. med. Fernando Holzinger  
Facharzt FMH Chirurgie  
Spez. Allgemein- und Unfallchirurgie  
Spez. Viszeralchirurgie  
Hirslanden-Klinik St. Anna  
CH-6006 Luzern  
[f.holzinger@hin.ch](mailto:f.holzinger@hin.ch)



**Abbildung 3**  
Operatives Endresultat. Der Penis hat sein normales Aussehen wiedererlangt.